Differentialdiagnose von Symptomkonstellationen

Kombinierte nodale und extranodale Manifestation eines Malignen Lymphoms

Martin Kunkel, Robert Noelken

In dieser Rubrik stellen Kliniker Fälle vor, die diagnostische Schwierigkeiten aufgeworfen haben. Die Falldarstellungen sollen den differentialdiagnostischen Blick unserer Leser schulen.

Fotos: Kunkel

Abbildung 1: Klinischer Aspekt der Schwellung dorsal des rechten Kieferwinkels

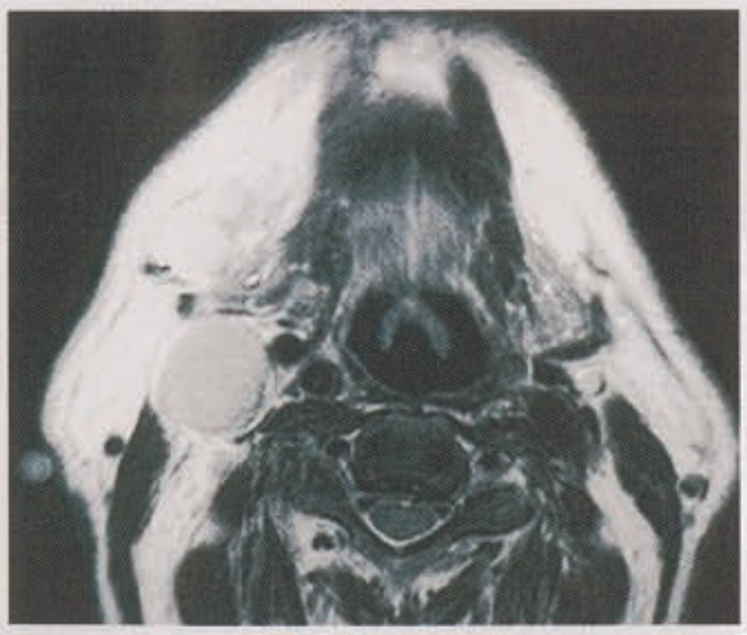

Abbildung 2: MRT Diagnostik
Es zeigen sich multiple bis zirka 3,5 cm durchmessende, teilweise kreisrunde Lymphknoten in der Gefäßscheide und submandibulär.

Es handelte sich um einen 67-jährigen Patienten unter Immunsuppression nach Lebertransplantation. Das initiale Symptom der jetzigen Erkrankungsepisode war eine derbe, schmerzlose Schwellung retromandibulär (Abbildung 1), die dem Patienten seit etwa sechs Wochen aufgefallen war. Nachdem diese Schwellung nicht durch ein odontogen entzündliches Geschehen oder eine entzündliche Speicheldrüsenerkrankung erklärt werden konnte, überwies der erstbehandelnde mund-, kiefer- und gesichtschirurgisch tätige Kollege zur weiteren Diagnostik. Bereits alio loco wurde eine eingehende Bildgebung mittels MRT und CT eingeleitet. Hierbei zeigte sich im MRT (Abbildung 2) ein ausgedehntes Lymphknotenkonglomerat cranio- und mediocervical rechts, entsprechend der klinisch beobachteten Schwellung. In der CT-Untersuchung fiel außerdem eine Raumforderung an der Innenseite des rechten aufsteigenden Unterkieferastes mit einem flächigen Durchbruch der Kortikalis auf (Abbildungen 3 a und b). In der sonographischen Diagnostik (Abbildungen 4 a und b) zeigten sich ausgedehnte, echoarme Lymphknotenformationen ohne erkennbare Hilusstruktur.

Ohne klinische Hinweise auf ein Mundschleimhaut- oder Pharynxkarzinom war damit zunächst an einen regionär metastasierten Tumor lokaler Speicheldrüsen oder auch einen Tumor mesenchymaler oder neurogener Herkunft zu denken.

In Anbetracht der geringen Belastbarkeit des Patienten (Immunsuppression, Hämochromatose, Spinalkanalstenose und mehr) entschlossen wir uns zu einer Diagnosesicherung über die vergleichsweise risikoarme Entnahme eines regionären Lymphknotens. Intraoperativ stellte sich erwartungsgemäß ein ausgedehntes Lymphknotenkonglomerat unter dem M. sternocleidomastoideus dar, das in toto umfahren und entnommen wurde (Abbildungen 5 a und b). Im An-

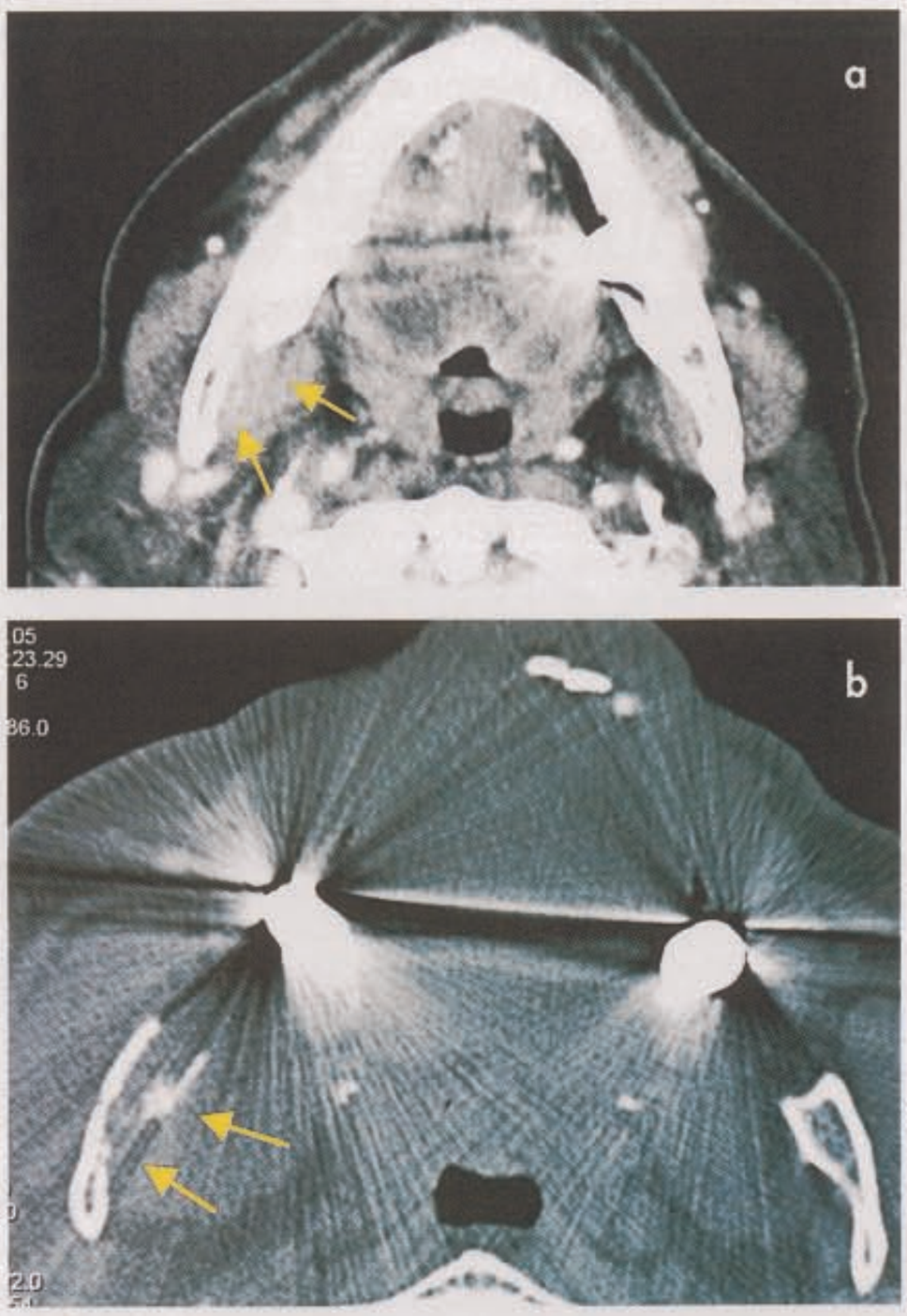

Abbildung 3: CT Diagnostik: In der CT-Darstellung wird die medial des rechten aufsteigenden Unterkieferastes gelegene Raumforderung erkennbar (a). Die Darstellung im Knochenfenster (b) zeigt die flächige Arrosion und den Durchbruch der Kortikalis des Unterkiefers.

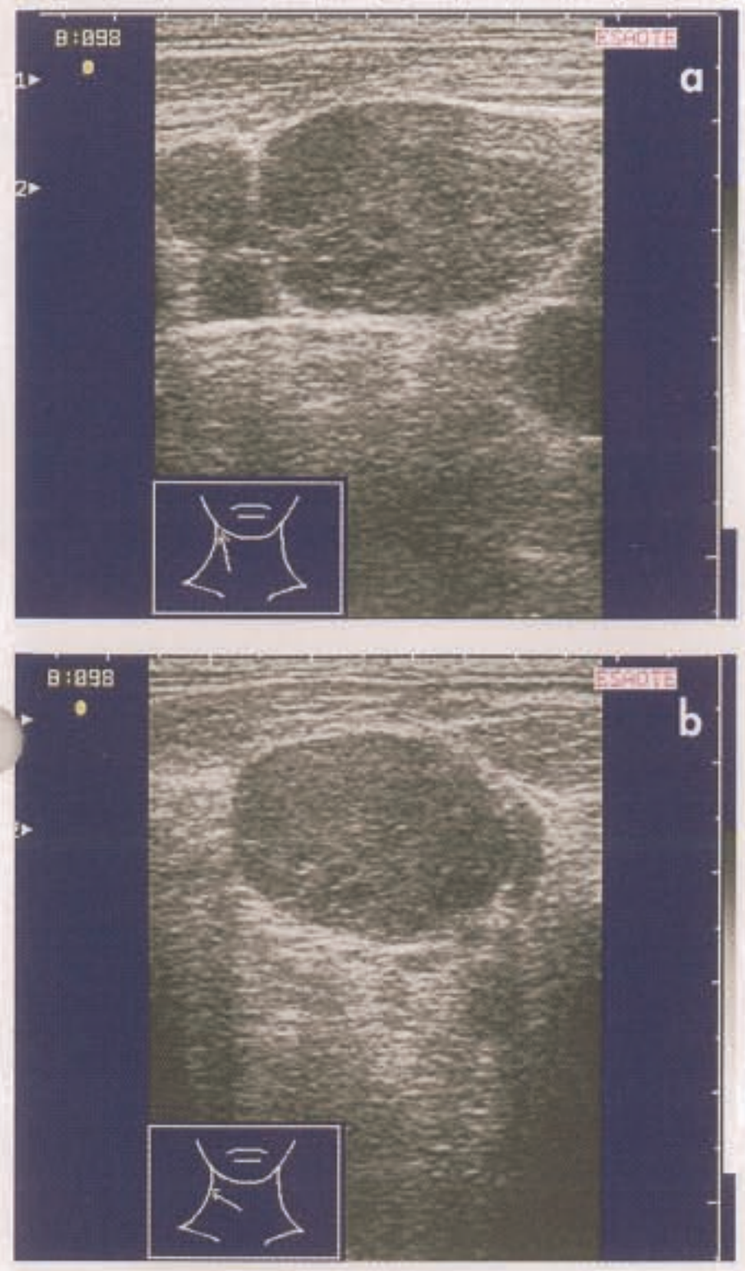

Abbildung 4: Sonographie
In der sonograpischen Darstellung zeigen sich ausgedehnte, echoarme Lymphknoten ohne Erhaltung der Hilusstruktur. Das für maligne Lymphome typische „Kartoffelsack-Phänomen", die Bildung großer Konglomerate aus multiplen Lymphknoten ist nur ansatzweise erkennbar.

schnitt des Lymphknotens (Abbildung 6) stellte sich eine weitgehend homogene Oberfläche dar. Histologisch zeigte sich eine vollständige Auflösung der lymphknotentypischen Follikelstruktur. Das histomorphologische Bild (Abbildung 7) war geprägt durch Infiltrate einer pleomorphen, inhomogenen Zellpopulation, teilweise mit gelappten oder irregulär gefalteten Kernen und prominenter Chromatinstruktur. In der Immuntypisierung stellten sich diese Zellen positiv für den B-Zell-Marker CD20 dar. Damit ergab sich die abschließende Diagnose eines hoch malignen anaplastischen B-Zell-Lymphoms. Zur weiteren Therapie wurde der Patient daher der hämatologisch-onkologischen Klinik zugeleitet.

Diskussion

In Deutschland treten derzeit jährlich rund 12 000 Neuerkrankungen maligner Lymphome, entsprechend etwa drei Prozent aller maligner Tumoren, auf [Rüdiger and Müller-Hermlink, 2002]. Es handelt sich ganz überwiegend um Neoplasien der B-Zell-Reihe, nur rund zehn Prozent sind der T-Zell-Reihe zuzuordnen [Hartmann et al.,

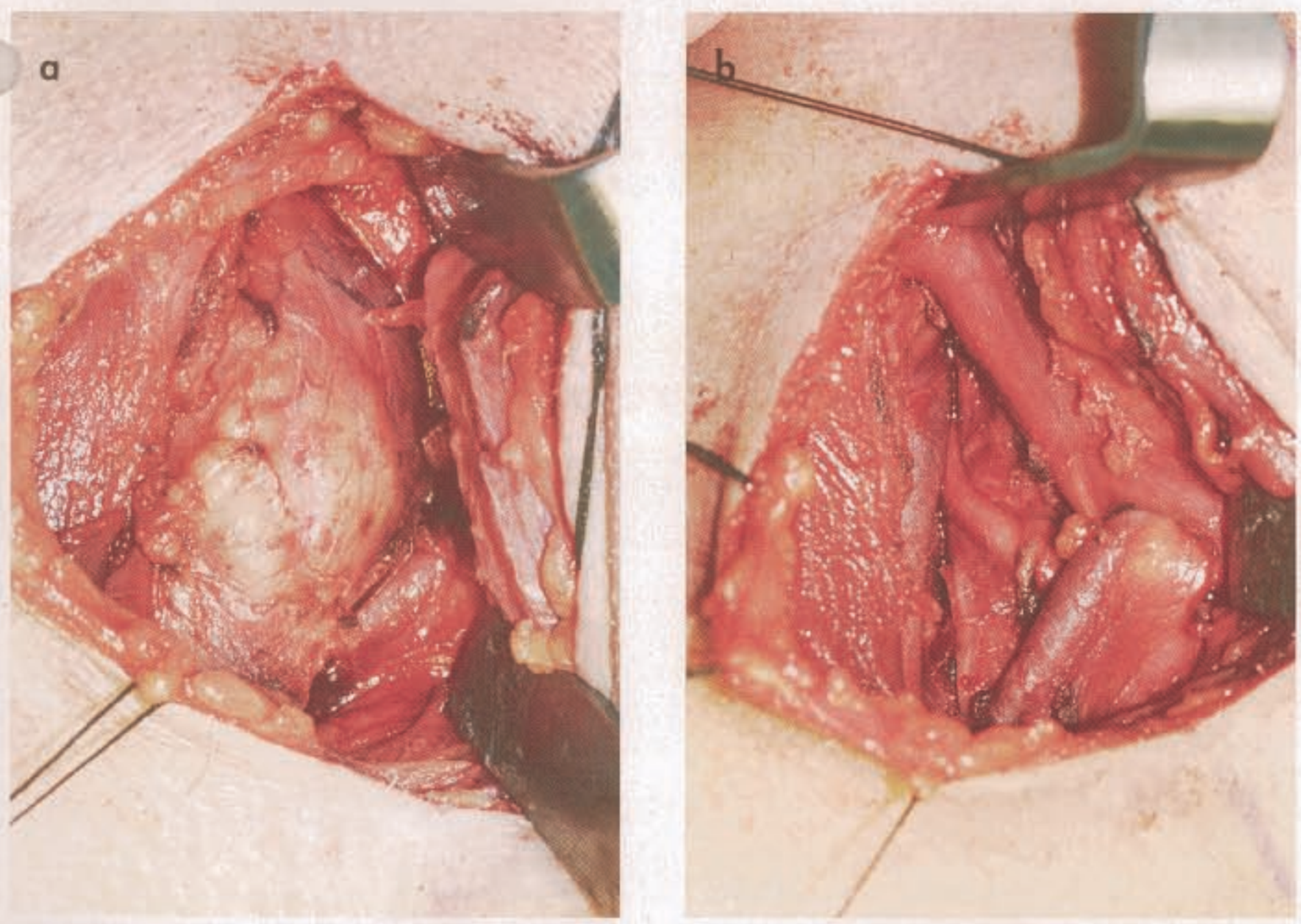

Abbildung 5: OP-Situs: Intraoperativ lässt sich das große Lymphknotengebilde nach dem Anheben des M. sternocleidomastoideus erkennen (a). Nach der Entnahme des Lymphknotens (b) sind die anatomischen Nachbarstrukturen (N. hypoglossus, hinterer Digastricusbauch und V. jugularis mit medialem Abgang) gut zu erkennen.

mectron
medical technology
powered by
RN ROCKER NARJES
+++ JETZT! +++
Vertrieb direkt
vom Hersteller!
PIEZOSURGERY®II: 6.980,00 €*, PIEZOSURGERY®VI starterset: 5.290,00 €*
PIEZOSURGERY®
Die Original-Methode – evidence based!
mikrometrischer Schnitt
maximale chirurgische Präzision und intraoperative Sensibilität
selektiver Schnitt
maximale Sicherheit gegenüber dem Weichgewebe
Kavitationswirkung
maximale intraoperative Sicht (blutfrei)
* Alle Preise zzgl. gesetzl. MwSt., Änderungen vorbehalten
mectron Deutschland
Vertriebs GmbH
Waltherstr. 80/2001
51069 Köln
tel +49 221 492015 0
fax +49 221 492015 29
info@mectron.de
www.mectron.de

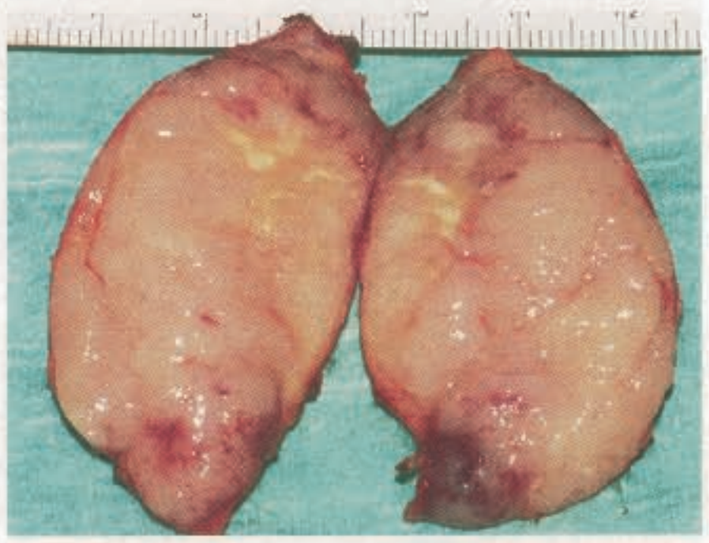

Abbildung 6: Anschnitt des Präparates
Es stellt sich eine weitgehend homogene Fläche des Lymphknotens dar.

2002]. Obwohl das führende Symptom maligner Lymphome im Kopf-Hals-Bereich die Lymphknotenschwellung (ohne adäquate Ursache) ist, entstehen hier rund ein Drittel der Lymphome primär extranodal und betreffen dann vor allem die lymphatischen Gewebe des Waldeyer-Rachenrings, die Nasennebenhöhlen und die Kopfspeicheldrüsen. Abgesehen vom Plasmozytom (Synonym: Multiples Myelom), dessen Entstehung praktisch ausschließlich den Knochen betrifft, sind primär enossale Manifestationen maligner Lymphome ausgesprochene Raritäten [Kunkel and Reichert, 2004; Ludwig, 2002]. In der Zahn-, Mund- und Kieferheilkunde stellen sowohl nodale als auch extranodale Manifestationen maligner Lymphome ein erhebliches Differentialdiagnostisches Problem dar, da sie klinisch nur schwer gegen chronisch entzündliche Schwellungen oder Lymphknotenreaktionen abzugrenzen sind. Im Verlauf sind maligne Lymphknotenvergrößerungen oder auch extranodale Infiltrate zwar regelmäßig progredient, allerdings können sich entzündliche Episoden überlagern und damit eine Befundverkleinerung durch die Rückbildung der entzündlichen Begleiterscheinungen vorgetäuscht werden. Auch die in fortgeschrittenen Stadien möglichen Allgemeinsymptome, wie subfebrile Temperaturen oder Nachtschweiß, erlauben keine diagnostische Abgrenzung von den wichtigsten Differentialdiagnosen, wie Tuberkulose, benignen lymphoproliferativen Erkrankungen, chronisch unspezifischen Lymphadenitiden oder Metastasen anderer Primärtumoren.

Neben der generellen Problematik der unspezifischen Primärsymptomatik handelte es sich im vorliegenden Fall zusätzlich um die seltene Kombination eines simultanen extranodalen (Unterkiefer) und nodalen (mediocervical) Befundes. Eine derartige Konstellation lässt natürlich sehr viel eher an eine typische Befundsituation von Primärtumor und Metastase denken, zumal die vermeintliche Metastase im typischen lymphatischen Drainagegebiet aufgetreten war. Allerdings wirkt sich diese differentialdiagnostische Überlegung für den Patienten nicht nachteilig aus, da unabhängig von der Verdachtsdiagnose eines mesenchymalen-, neurogenen- beziehungsweise Speicheldrüsentumors oder eines malignen Lymphoms eine histologische Artdiagnose erforderlich war. Für die zahnärztliche Praxis soll diese Falldarstellung erneut auf die große Variabilität der klinischen Präsentation maligner Lymphome in der Kiefer-Gesichtsregion hinweisen, bei der insbesondere die Verwechslung mit chronisch entzündlichen Erkrankungen die Gefahr einer Diagnoseverschleppung birgt.

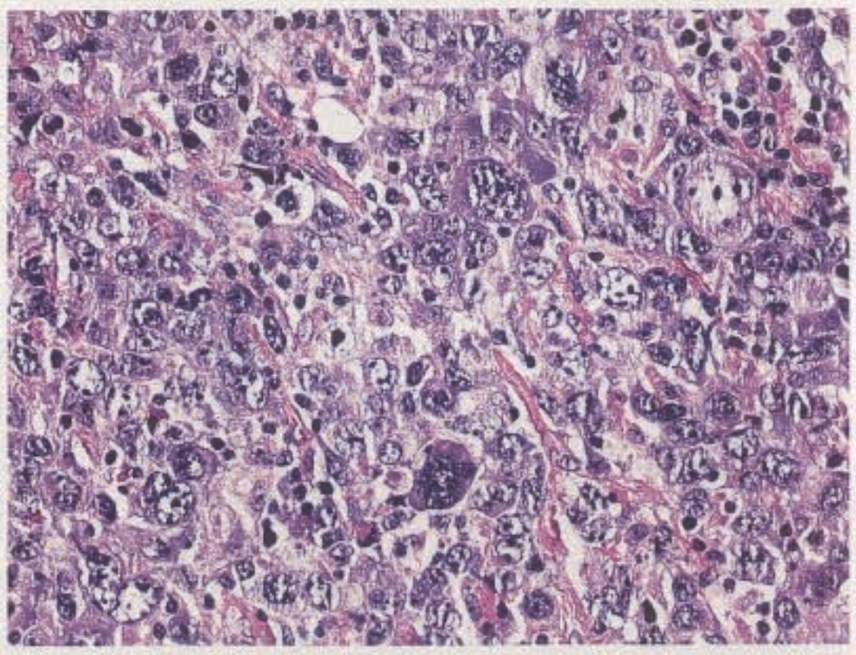

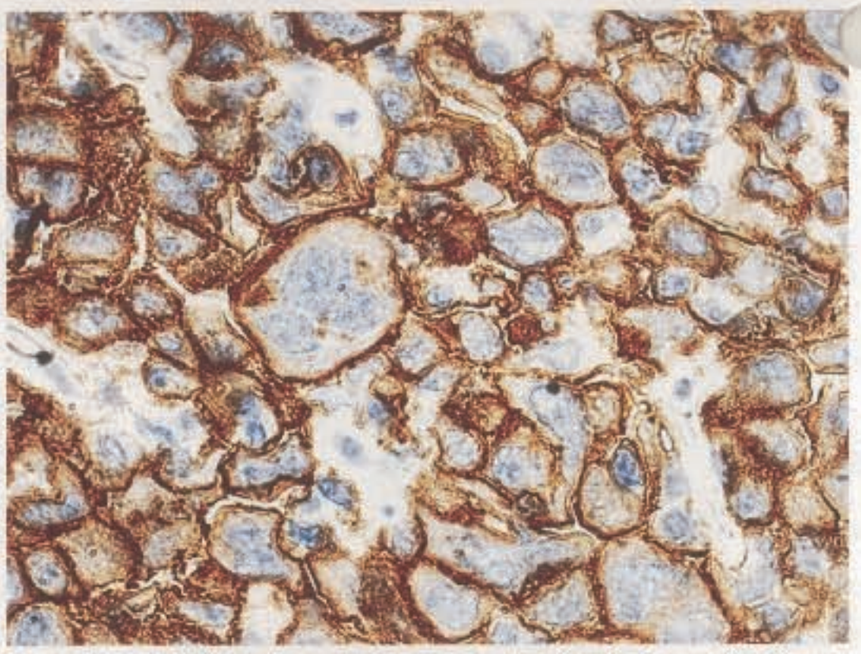

Abbildung 7: Histologischer Aspekt
In Teilabbildung a (HE, Originalvergrößerung 400x) wird die diffuse Infiltration durch eine Zellpopulation mit Kernhyperchromasie, Anisochromasie und Kernpolymorphie erkennbar.
In der Immunhistologie (b: Originalvergrößerung 1000x) sind die Zellen sämtlich positiv für den B-Zell Marker CD20 (L26).

Fazit für die Praxis

- Zahlreiche Primärmanifestationen maligner Lymphome finden sich in der Kiefer-Gesichtsregion. Als zervikale Lymphknotenschwellungen oder als umschriebene Infiltrate erfordern sie nicht selten eine differentialdiagnostische Abgrenzung zu dentogenen entzündlichen Pathologien.
- Eine fehlende „adäquate" Ursache oder eine ausbleibende Rückbildung nach vermeintlich „adäquater" Therapie sollte grundsätzlich an eine neoplastische Ursache denken lassen.

Auch für den „Aktuellen klinischen Fall" können Sie Fortbildungspunkte sammeln. Mehr bei www.zm-online.de unter Fortbildung.

Prof. Dr. Dr. Martin Kunkel
Klinik für Mund-, Kiefer- und Gesichtschirurgie
Klinikum der Johannes Gutenberg-Universität
Augustusplatz 2, 55131 Mainz
E-Mail: kunkel@mkg.klinik.uni-mainz.de

Dr. Robert Noelken
Paradiesplatz 7-13, 88131 Lindau

Die Literaturliste können Sie unter http://www. zm-online.de abrufen oder in der Redaktion anfordern. Den Kupon finden Sie auf den Nachrichtenseiten am Ende des Heftes.